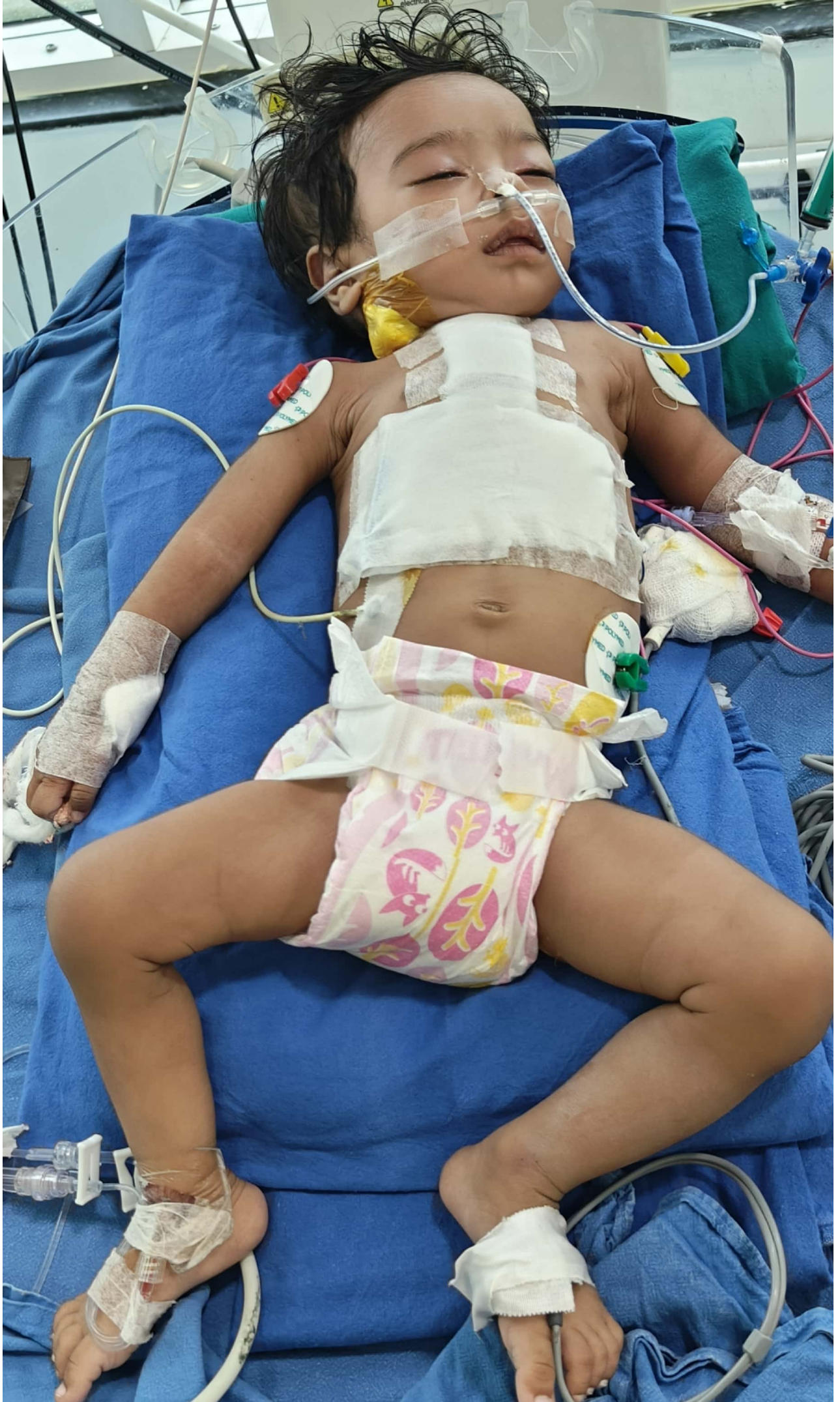





CARDIAC & CRITICAL CARE CENTRE

PATIENT NAME- BABY OF REKHA
IP NO.- IP25-49054
UMR- 202504280340
DATE OF ADMISSION-14/-7/2025

Patient B/o Rekha, male child 5 months old. Patient came as a known case of VSD. Echo was done which was suggestive of large perimembranous VSD, additional tiny mid and apical muscular VSD, PDA 1.5 mm shunting left to right. He was admitted for medical and surgical management in Pediatric CTVS ICU. Patient was started on IVF 1/2 DNS, IV antibiotics and other supportive treatment. All essential blood samples and other investigations were sent.

Patient underwent successful VSD Closure + PDA ligation + Partial ASD closure on 15/7/2025. 1 PRBC and 1 FFP were transfused.

Patient was shifted to Pediatric CTVS ICU on AC/PRVC mode of ventilation and inotropic support.

Patient was extubated on POD1. Currently patient is on NIV mode of ventilation, iv antibiotics and inotropic support.

Patient requires few more days stay for further management.

LABS AND REPORT-

SDS, Levocardia

AV/VA Concordance

Large Perimembranous VSD shunting left to right

Additional tiny mid and apical muscular VSDs (3 tracts)

PFO shunting left to right

Confluent and dilated branch Pas

PDA 1.5mm shunting left to right

Left arch, No coarctation

Dilated LV, LVIDd/s 29/19mm (Z score +3.49)

Normal ventricular function

PATIENT REQUIRES FEW WEEKS OF ICU STAY FOR FURTHER MANAGEMENT.

Dr. Sunil Kumar Kaushal

Director & Chief Cardiac Surgeon

HOD Paediatric Cardiac Sciences & CTVS

Mahatma Gandhi Hospital, Sitapura, JAIPUR-302022

RMC -13781

DR SUNIL K KAUSHAL

Director, Chief Cardiac Surgeon and HOD

Pediatric Cardiac Surgery

Campus:

RIICO Institutional Area, Sitapura, Tonk Road, JAIPUR - 302 022 (Raj.) INDIA

Ph.: 0141-2771777, 2771001-2-3 • Fax: 0141-2770900, 2770303

Sponsoring Body : India Education Trust

*रोगी पर - यदि दवा का कोई दुष्प्रभाव हो तो इसकी सूचना टोल फ्री नं. 18001803024 पर करें।



हेल्प टू ह्यूमेनिटी,
जयपुर

मैं किशन सोहन चौधरी जयपुर का रहने वाला हूँ मेरे 5.5 माह का बेटा
(Baby of Rehan) को जन्म से दिल दि लिवर है। मैंने मेरे बेटे का
उलाज के लिए 14/11/25 को महात्मा गांधी हॉस्पिटल में भरती करवाया
है। 15/11/25 को मेरे बेटे का खिल का ऑपरेशन हो गया है
अभी मेरा बेटा ICU में आक्सिजन पर है। मेरे बेटे के उलाज में
उलासब का खर्च है। मैंने मेरे दोस्त डॉ. रिमलदास से पैसे
उधार लेकर लयवस्था कि है। मैं परापूर्व ना करी करता हूँ
इतने पैसे कि लयवस्था करना मेरे लिए असम्भव है। मैं आपसे
अनुरोध करता हूँ कि मेरे बेटे के लिए डॉ. शेरन के उलाज में
मेरी सहायता करें।

किशन सोहन

किशन सोहन
पुत्र 5/08/25 सहाय सोहन
निवाणा चामू
जयपुर (राजस्थान)



भारत सरकार

Government of India



Aadhaar no: issued: 14/08/2012



रेखा बुनकर

Rekha Bunkar

जन्म तिथि/DOB: 16/05/1998

महिला/ FEMALE

आधार पहचान का प्रमाण है, नागरिकता या जन्मतिथि का नहीं ।
इसका उपयोग सत्यापन (ऑनलाइन प्रमाणीकरण, या क्यूआर कोड/
ऑफ़लाइन एक्सएमएल की स्कैनिंग) के साथ किया जाना चाहिए ।

**Aadhaar is proof of identity, not of citizenship
or date of birth. It should be used with verification (online
authentication, or scanning of QR code / offline XML).**






भारतीय विशिष्ट पहचान प्राधिकरण

Unique Identification Authority of India



पता:
द्वारा: किशन सोगण, निवाना, निवाणा, जयपुर,
राजस्थान - 303804

Address:
C/O: Kishan Sogan, Niwana, PO: Niwana,
DIST: Jaipur,
Rajasthan - 303804



Details as on: 13/08/2024



Scanned with OKEN Scanner



भारत सरकार

GOVERNMENT OF INDIA




किशन सोगन

Kishan Sogan

जन्म तिथि/ DOB: 05/07/1994

पुरुष / MALE





भारतीय विशिष्ट पहचान प्राधिकरण
UNIQUE IDENTIFICATION AUTHORITY OF INDIA

पता:

आत्मज: हरसहाय सोगन,
गाव-निवाना, तहसील-चोमु,
निवाना, जयपुर,
राजस्थान - 303804

Address:

S/O: Harshay Sogan, vpo-niwana,
tehsil-chomu, Niwana, Jaipur,
Rajasthan - 303804