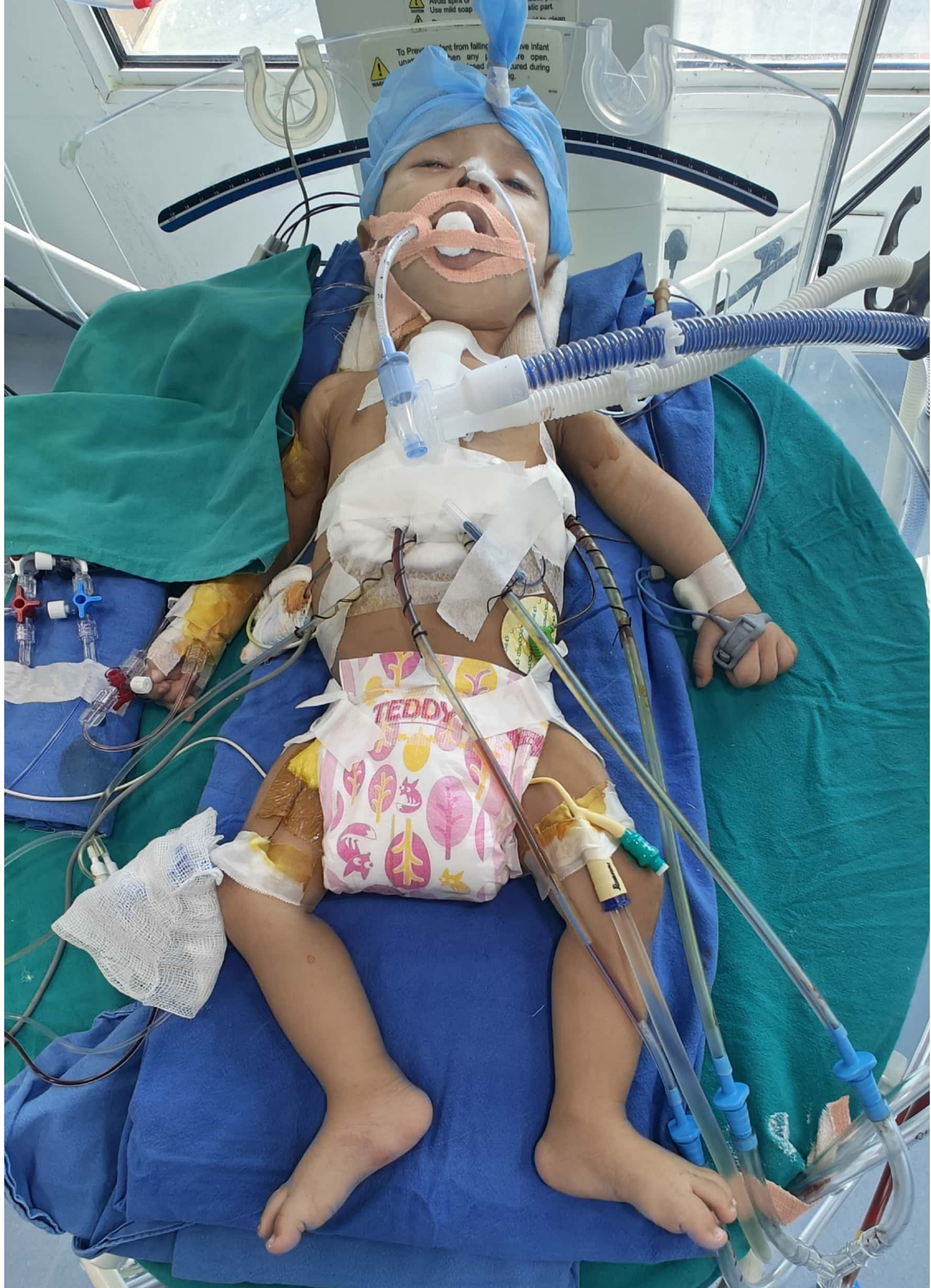





**CARDIAC & CRITICAL CARE CENTRE**

Case summary

Name- saziya

Age/sex-5months/male

IP25-30567

Treating doctors-

Surgeon - Dr. Sunil k kaushal

Cardiologist- Dr sanjay khatri/Dr kanupriya/Dr prerna bhatt

Anaesthesiologist- Dr. Gaurav goyal

Diagnosis-ACHD

COMMON AV CANAL DEFECT

LARGE OSTIUM PRIMUM ASD

LARGE INLET VSD

OPERATION- AV CANAL REPAIR

PDA LIGATION

PARTIAL ASD CLOSURE

CHIEF COMPLAINTS-difficulty in breathing since birth

Course in the hospital -

Patient saziya,5months old/male child came with the complaints of difficulty in breathing since birth.2D echo was suggestive of common av canal defect ,large ostium primum ASD ,large inlet VSD,moderate right av valve regurgitation.

He underwent successful AV CANAL REPAIR +PDA

LIGATION+PARTIAL ASD CLOSURE , DONE ON 12/05/2025.

Patient shifted to ICU with ventilator support on inotropic and vasodilator with borderline hemodynamics ,he was electively intubated .hemodynamics were stabilised on cardiotonics, vasodilators,inotropes and iv fluids.patient was initiated on appropriate antibiotics which were upgraded subsequently and updated accordingly.

PRE OP ECHO

SITUS SOLITUS,LEVOCARDIA

COMMON AV CANAL DEFECT ( RASTELLI TYPE C , SMALL LEFT

MURAL LEAFLET)

Campus:

RIICO Institutional Area, Sitapura, Tonk Road, JAIPUR - 302 022 (Raj.,INDIA)

Ph.: 0141-2771777, 2771001-2-3 • Fax: 0141-2770900, 2770303

Sponsoring Body : India Education Trust

Dr. Sunil Kumar Kaushal

Director & Chief Cardiac Surgeon

MGUMST Cardiac Centre, Sitapura, JAIPUR-302022

RMC-13781

\*रोगी पर - यदि दवा का कोई दुष्प्रभाव हो तो इसकी सूचना टोल फ्री नं. : 180 01803024 पर करें।



**CARDIAC & CRITICAL CARE CENTRE**

LARGE OSTIUM PRIMUM ASD SHUNTING LEFT TO RIGHT  
LARGE INLET VSD SHUNTING BIDIRECTIONALLY MAINLY LEFT TO  
RIGHT  
MODERATE RIGHT AV VALVE REGURGITATION  
NORMALLY RELATED GREAT ARTERIES  
CONFLUENT DILATED BRANCH PAs RPA =13MM,LPA=12MM  
LEFT ARCH,NO COARCTATION  
NORMAL VENTRICULAR FUNCTION

**TREATMENT**

INJ TAZACT  
INJ TARGOCID  
INJ PCM  
SYP SEPTRAN  
INJ PANTOCID  
INJ FORCAN  
INJ CLINDAMYCIN

Dr. Sunil Kumar Kaushal  
Director & Chief Cardiac Surgeon  
HOD Paediatric Cardiac Sciences & CTVS  
Mahatma Gandhi Hospital, Sitapura, JAIPUR-302022  
RMC -13781

**Campus:**

RIICO Institutional Area, Sitapura, Tonk Road, JAIPUR - 302 022 (Raj.) INDIA  
Ph.: 0141-2771777, 2771001-2-3 • Fax: 0141-2770900, 2770303

**Sponsoring Body : India Education Trust**

\*रोगी पर - यदि दवा का कोई दुष्प्रभाव हो तो इसकी सूचना टोल फ्री नं. : 18001803024 पर करें।

हेल्प टू ह्यूमेनिटि, जयपुर

मैं इमरान सैयद रामसर अजमेर का रहने वाला हूँ मेरा  
दः महीने का बेटा (बेबी ऑफ साजिया) जन्म से दिल की  
बीमारी से पीड़ित है मैंने मेरे बेटे के इलाज के लिए उसे  
9 मई 2025 को महात्मा गांधी हॉस्पिटल जयपुर में भर्ती  
करवाया है मेरे बेटे के दिल का ऑपरेशन 12 मई 2025 को  
हो गया है मेरे बेटे के इलाज में 300000 से ज्यादा का  
खर्चा है मे गाँव में ही नैरगा योजना में मजदूरी करता हूँ  
मुझे 263 रुपये दिन की मजदूरी मिलती है मे आपसे  
निवेदन करता हूँ कि मेरे बेटे (बेबी ऑफ साजिया) के इलाज  
में मेरी आर्थिक मदद करें।

इमरान

इमरान सैयद s/o सदरुद्दीन  
गुर्जर मोहल्ला रामसर अजमेर  
राजस्थान



saziya Aadhaar PDF

भारत सरकार

Government of India

साज़िया इरम

Saziya Iram

जन्म तिथि/ DOB: 14/09/1994

महिला / FEMALE





भारतीय विशिष्ट पहचान प्राधिकरण

Unique Identification Authority of India

पता:

W/O इमरान सेय्यद, गुर्जर  
मोहल्ला, नज़दीक बस स्टैंड, रामसर,  
अजमेर,  
राजस्थान - 305402

Address:

W/O Imran Sayyed, gurjar  
mohalla, near bus stand,  
Ramsar, Ajmer,  
Rajasthan - 305402



सत्यमेव जयते

भारत सरकार

Government of India




इमरान सैयद

Imran Sayyed

जन्म तिथि / DOB : 01/07/1991

पुरुष / Male





भारतीय विशिष्ट पहचान प्राधिकरण

Unique Identification Authority of India

पता: S/O सदरुद्दीन सैयद, गुर्जर मोहल्ला, रामसर,  
रामसर, अजमेर, रामसर, राजस्थान, 305402

Address: S/O Sadruddin Sayyed, gurjar mohalla,  
ramsar, Ramsar, Ajmer, Ramsar, Rajasthan,  
305402

